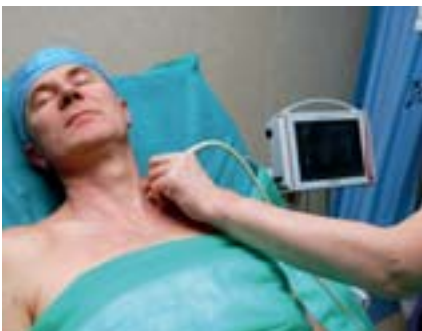
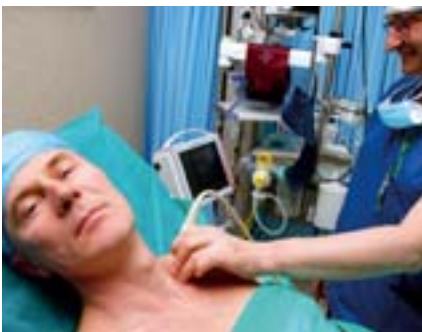
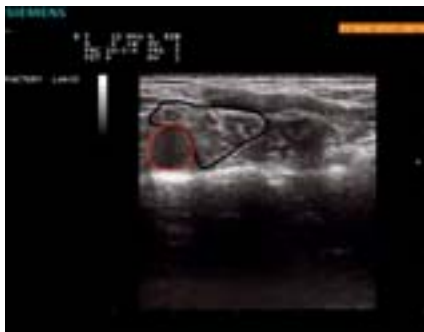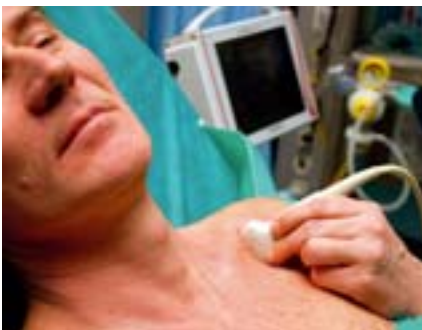A**B****Rycina 6.15 A i B.**

A. Identyfikacja splotu ramiennego z dostępu szyjnego przy użyciu USG. **B.** Obraz splotu ramiennego z dostępu szyjnego (plaster miodu); widoczna igła, przez którą podawany jest LZP (obraz USG opracował dr T. Wiśniewski).

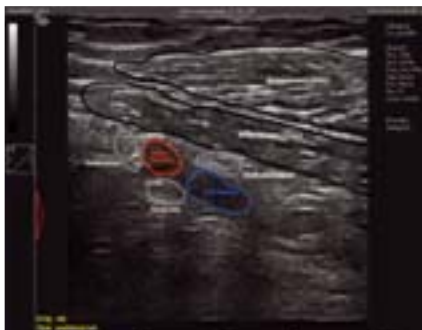A**B****Rycina 6.16 A i B.**

A. Identyfikacja splotu ramiennego z dostępu nadobojczykowego przy użyciu USG. **B.** Obraz splotu ramiennego z dostępu nadobojczykowego (plaster miodu); widoczna igła, przez którą podawany jest LZP (obraz USG opracował dr T. Wiśniewski).

A



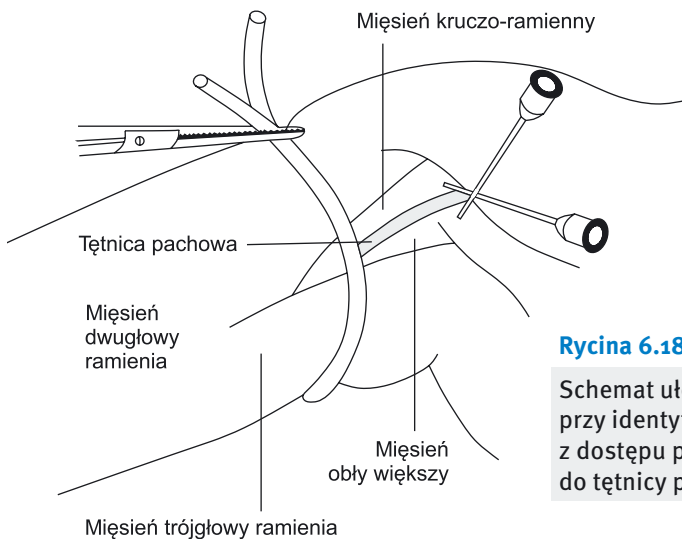
B



Rycina 6.17 A i B.

A. Identyfikacja splotu ramiennego z dostępu podobojczykowego przy użyciu USG.

B. Obraz splotu ramiennego z dostępu podobojczykowego (plaster miodu); widoczna igła, przez którą podawany jest LZP (obraz USG opracował dr T. Wiśniewski).



Rycina 6.18.

Schemat ułożenia dwóch igieł (litera „V”), przy identyfikacji splotu ramiennego z dostępu pachowego w odniesieniu do tętnicy pachowej.